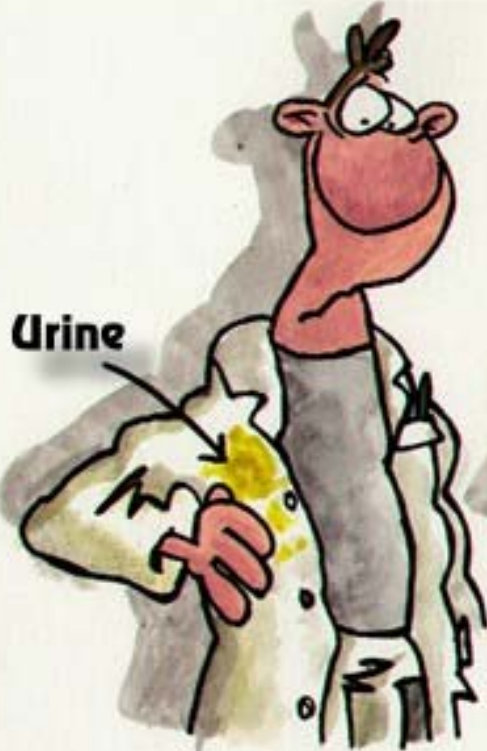

Undernäring inom vård och omsorg

Temadag Varberg 100209

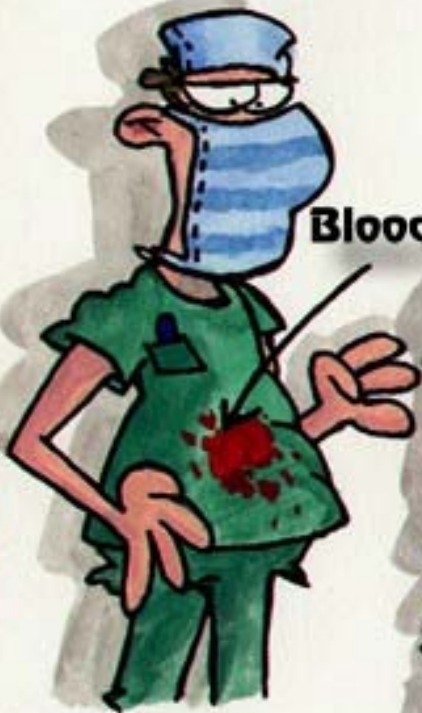Fallbeskrivning

Claes Mangelus, ÖI Anestesi



Urine

Urologist



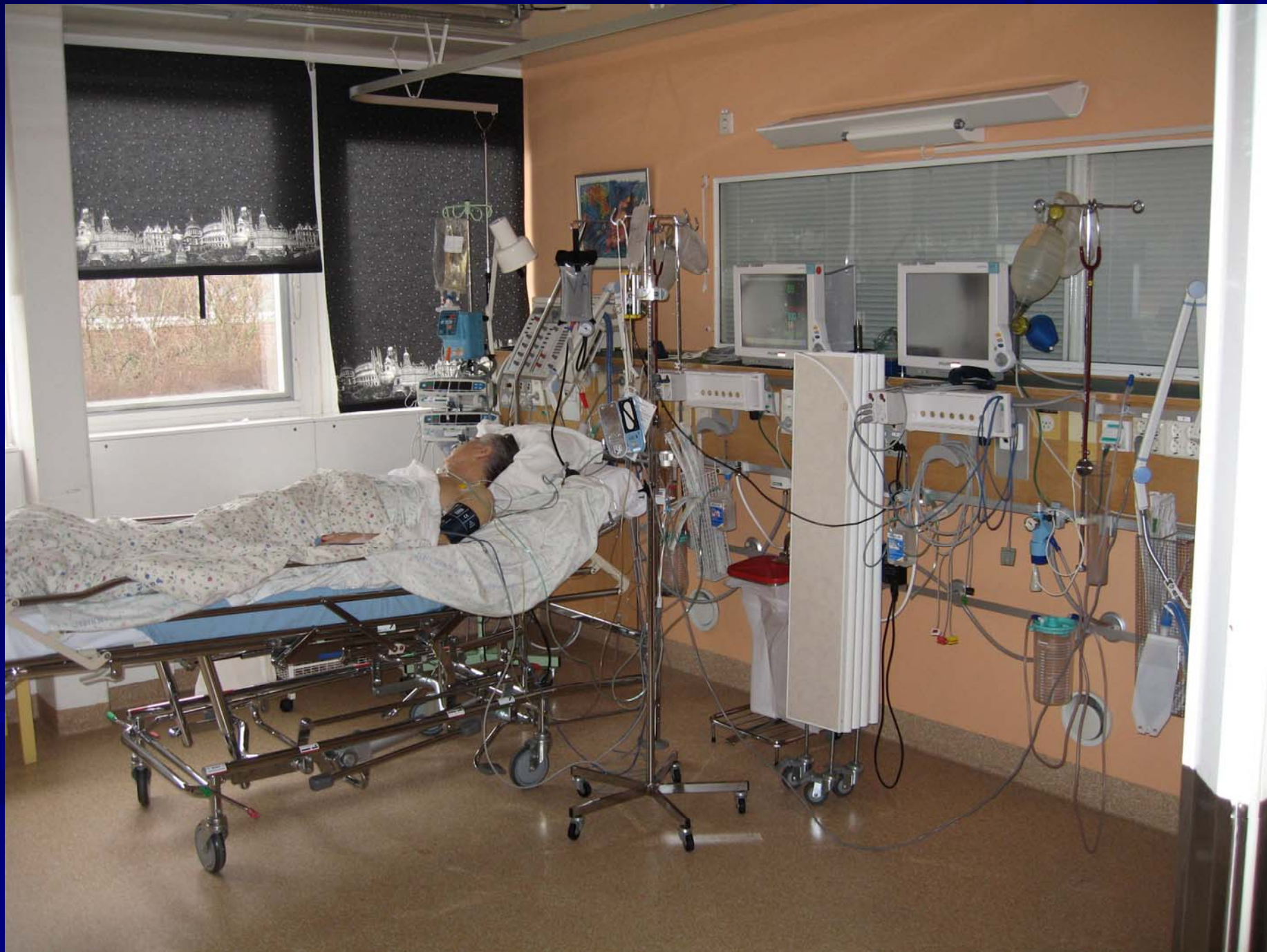Blood

Surgeon



coffee

Anesthesiologist



Fallbeskrivning

- 67 årig kvinna med välkontrollerad hypertoni samt tabl beh diabetes

- Tidigare:
 - 1998 op Douglasabscess
 - Dec 2005 op perforerad appendicit m pus i buken

Fallbeskrivning

- 080526: Remiss fr Vårdcentral pga buksmärtor, aptitlöshet, ej kräkts.
- Bedömes som gallsten, går hem.

Fallbeskrivning

- 080701 Till akuten med buksmärtor, kräks när hon ätit sedan en vecka, tröttare än vanligt
- Inneliggande drygt dygn, diagnos gallsten, behandlas med 2 l Ringer-Acetat+ 1 l Rehydrex. Går hem förbättrad.

Fallbeskrivning

- 080707 Inkommer med kräkningar samt övre buksmärtor
- Ter sig intorkad
- Omvårdnadsanteckningar:
 - ”Gått ner 16 kg senaste 8 månaderna sedan makens bortgång”
 - ”Ej fått behålla föda sedan början av juni”
- Behandlas med analgetika samt Ringer Acetat, hem dagen därpå

Fallbeskrivning

- 080714 Poliklin gastroscopi ua
- 080718 Till akuten med diarré, diagnos gallsten
- HB 159
- Får Diklofenak, förbättras, går hem

Fallbeskrivning

- 080724 Inkommer akut då hon ej kan försörja sig, kräks så fort hon äter
- Tappat 1-2 kg/vecka senaste 6 veckorna
- Inlägges!
- 0724 – 0808 vårdad vårdavdelning
 - Fått 2 -3 l vätska/dygn
 - Vanligen 2 l Ringer- Acetat + 1 l Rehydrex alternativt 5% Glukos

Fall

- 0724 – 0808 vårdad vårdavdelning
 - Fått 2 -3 l vätska/dygn
 - Vanligen 2 l Ringer- Acetat + 1 l Rehydrex alternativt 5% Glukos
- Nutrition?
 - Vid ett tillfälle fått Nutradox.
 - I övrigt 5% Glukos/Rehydrex
 - Kaloriinnehåll?
 - Vikt?

Fallbeskrivning

- Fortsatta kräkningar på avd, även fekalt
- CT 6/8 Ileus!
- 080808 Opererad för kroniskt ileus med tunntarmsresektion

- 080812 Till IVA pga försämring med andningssvikt
- Lägges i respirator p ga pneumoni

Fallbeskrivning

- I respirator på IVA
- Fullständig parenteral nutrition påbörjas!
 - 25 kcal/d/kg
- Albumin 15

- 080816 Dränage av bukabscess

- 080819 Försämrad, till op:
 - Anastomosinsufficiens, loopileostomi, jejunocath

Fallbeskrivning

- Fortsatt vård på IVA
 - Påbörjar enteral nutrition via jejunocath
 - Utvecklar fistel
 - VAC behandlas
 - Förbättras
 - ur resp början av september
- Till avdelning 080904

Fallbeskrivning

- På avd noterar man såren har svårt läka initialt
- Nu föres kalorilista, har kombinerat TPN samt nutrition via jejunocath (Diben)
- Utskrives 081013
- Långsam rehab fortsättningsvis

Sammanfattning

- Nov 2007 Maken går bort, aptitlöshet
 - Maj 2008 "Gallsten"
 - juni –juli 08 Tilltagande kräkningar
 - Tre dygnslånga vårdtillfällen innan slutlig inläggning 24/7
 - Viktförlust 16 kg sedan nov 07
 - På vårdavd 24/7 – 12/8 Ri – Acetat + 5% Glu
- MALNUTRITION!!!!**

In IVA 12/8, därefter parenteral nutrition

Malnutrition, konsekvenser

- Pneumoni?
- Anastomosinsufficiens?
- Svårt läkta sår
- Lång rehab

Näringsinnehåll/liter

- Ringer – Acetat?
- Rehydrex (2,5% Glukos)?
 - 100 kcal
- 5% Glukos
 - 200 kcal
- Nutradex
 - 400 kcal

IT'S NEVER TOO LATE!




■ Tänk alltid på nutrition!

– Identifiera malnutrition!

■ Screening av alla pat som inlägges!



Team Work





Tack för mig!